2019年军队文职人员考试《医学影像技术》真题

1、 单选题

半衰期为3.8天的核素是（ ）

A ^{32}P

B ^{89}Sr

C $^{186}Re-HEDP$

D ^{90}Y

E $^{153}Sm-EDTMP$

2、 单选题

针对不同显像，选择正确的显像剂。心肌血流灌注显像（ ）

A $^{18}F-FDG$

B $^{99m}Tc-MAA$

C $^{123}I-MIBG$

D $^{123}I-BMIPP$

E $^{13}N-NH_3$

3、 单选题

影像增强器阳极直流高压为（ ）

A： 10～15kV
B： 15～20kV
C： 25～30kV
D： 30～35kV
E： 35～40kV

4、 单选题

非三碘化合物的对比剂是（ ）
A： 泛影钠
B： 碘化钠
C： 碘番酸
D： 泛影葡胺
E： 胆影葡胺

5、 单选题

超声常用右房室瓣反流压差计算肺动脉收缩压，此方法不适用于（ ）
A： 房间隔缺损
B： 室间隔缺损
C： 右房室瓣反流
D： 动脉导管未闭
E： 法洛三联症

6、 单选题

以下哪一项是描述转移性肝癌彩色多普勒的血流表现（ ）
A： 瘤内血供丰富
B： 以门脉血供为主
C： 血供呈轮辐状
D： 瘤周可见血供
E： 常可见动静脉瘘

7、 单选题

放射免疫分析，第二抗体加PEG分离法。请问在此分析系统中加入PEG是为了（ ）
A： 使形成的免疫复合物颗粒更大
B： 提高分析方法的特异性
C： 使分离时间缩短
D： 使分离更加简便
E： 提高检测的灵敏度

8、 单选题

胆汁的生理作用不包括（ ）

A： 中和一部分胃酸
B： 乳化脂肪
C： 促进蛋白质的吸收
D： 促进脂肪酸的吸收
E： 促进维生素A、D、E、K的吸收

9、 单选题

在H=F×b/a公式中，错误的是（ ）
A： H表示半影大小
B： F表示焦点尺寸
C： b表示肢一片距
D： a表示焦一肢距
E： H=0.1mm为模糊阈值

10、 单选题

关于肩关节前后位摄影，错误的是（ ）
A： 显示肱骨头与关节盂关节间隙的切线像
B： 身体矢状面必须平行于胶片
C： 肩胛骨喙突对准胶片中心
D： 中心线对准喙突投射
E： 可检查肱骨近端骨质病变

11、 单选题

骨显像时，为局部特殊体位像的是（ ）
A： 双臂抬高胸部后位像
B： 全身骨显像
C： 平面骨显像
D： 断层骨显像
E： 前位骨显像

12、 单选题

引起腹腔淋巴结非良性肿大的疾病是（ ）
A： 结核
B： AIDS
C： 胰腺炎
D： 克罗恩病
E： 霍奇金病

13、 单选题

显示颈部淋巴引流的注射部位是（ ）。

A： 双侧Ⅱ、Ⅲ指间皮下
B： 双侧Ⅰ、Ⅱ趾噗间皮下
C： 腹中线旁开3～4cm，肋缘下1～2cm
D： 肛周3点、9点
E： 双侧耳后乳突皮下，发际前

14、 单选题

以下不是放射性气溶胶吸入显像的适应证的是（ ）
A： 与肺灌注显像配合鉴别诊断肺栓塞或COPD.B.肺实质性疾病的诊断，治疗效果的观察及预后评估。
C： 阻塞性肺疾患的诊断及病变部位的确定
D： 原因不明的肺动脉高压或右心负荷增加
E： 通过测定V/Q比值判定肺功能

15、 单选题

一名4岁患儿，因腹痛哭闹不止入院检查，白细胞升高，超声示右下腹一形态不规则、边界模糊的包块，周围见不规则高回声及多发肿大淋巴结，该包块与周围组织粘连，肠间可见透声不好的无回声液性暗区，超声诊断考虑（ ）
A： 肠穿孔
B： 腹腔结核
C： 阑尾周围脓肿
D： 肠系膜淋巴结炎
E： 肠套叠

16、 单选题

以下叙述不正确的是（ ）
A： 膀胱输尿管开口处有轻微隆起，向膀胱内突入
B： 正常成人膀胱容量为300～500ml左右
C： 膀胱容量是指膀胱充盈状态下急于排尿时，膀胱所容纳的尿量
D： 残余尿是指排尿后未能排尽而存留在膀胱内的尿量
E： 膀胱三角的尖向后下，续接尿道内口，底部两端有左右输尿管的开口

17、 单选题

关于腰椎照片影像显示的叙述，错误的是（ ）
A： 正位：两侧骶髂关节显示不对称
B： 正位：棘突序列于椎体正中
C： 侧位：照片包括棘突
D： 侧位：棘突与腰骶关节清晰显示
E： 斜位：腰骶关节于照片正中显示

18、 单选题

突出重要内容，抑制次要内容的是（ ）

A： 滤波处理

B： 均衡处理

C： 灰度处理

D： 频率处理

E： 强化处理

19、 单选题

腰骶关节前后位摄影，中心线应（ ）

A： 垂直入射

B： 向头侧倾斜15°或20°

C： 向足侧倾斜15°或20°

D： 向头侧倾斜30°

E： 向足侧倾斜30°

20、 单选题

心脏左前斜位，摄影的角度是（ ）

A： 45°～55°

B： 55°～65°

C： 60°～70°

D： 70°～80°

E： 80°～85°

21、 单选题

耳部（颞骨）CT扫描合适的扫描参数是（ ）

A： FOV40cm，高分辨率模式

B： 256×256矩阵，层厚1～2mm

C： 冠状面扫描，FOV25cm

D： 矢状面扫描，层厚3mm

E： 高分辨率模式，层厚1～2mm

22、 单选题

不属于副鼻窦的是（ ）

A： 上颌窦

B： 矢状窦

C： 额窦

D： 筛窦

E： 蝶窦

23、 单选题

膈下肋骨摄影，采用的呼吸方式为（ ）

A： 浅呼吸屏气

B： 深呼气屏气

C： 深吸气屏气

D： 平静呼吸屏气

E： 深吸气后深呼气再屏气

24、 单选题

严格讲，用于骨与关节诊断的监视器矩阵，要求不得低于（ ）

A： 256×246

B： 512×512

C： 1K×1K

D： 2K×2K

E： 5K×2.5K

25、 单选题

有关人体平面的叙述，错误的是（ ）

A： 水平面又称为横断面

B： 水平面垂直于冠状面

C： 矢状面垂直于冠状面

D： 冠状面将人体前后分割

E： 矢状面将人体上下分割

26、 单选题

指无症状的双髋骨放射性摄取增加（ ）。

A： “闪耀”现象

B： “彩点肋”

C： “炸面圈”样改变

D： “热髋骨征”

E： 超级影像

27、 单选题

关于子宫的描述错误的是（ ）

A： 矢状面长×厚为（4～5）cm×（3～4）cm

B： 正中矢状面是显示的最佳断层

C： 夹于膀胱和直肠之间

D： 两侧有粗大的子宫阴道动脉丛

E： 两侧可见含有大小不等卵泡的卵巢

---

28 、 单选题

下列哪一种显像剂肯定不能用来做肝肿瘤显像剂？（ ）

A $^{99m}Tc-GH$

B 放射性核素标记博来霉素

C $^{99m}Tc-MIBI$

D $^{99m}Tc-(V)-DMSA$

E $^{99m}Tc-DTPA$

29 、 单选题

关于放射性气溶胶吸入显像，下列说法不正确的是（ ）

A 矩阵128×128，ZOOM1.5～2.0，采集计数500k。

B 常用的放射性气溶胶是由气溶胶雾化器将 $^{99m}Tc-DTPA$（或 ^{99m}Tc＋硫胶体、^{99m}Tc＋HAS）溶液雾化而成

C 能峰140keV，窗宽20%

D 受检者尽可能多地吸入气溶胶雾粒，吸入时间为5～8分钟

E 采集前位和后位

30 、 单选题

关于ECT的叙述，错误的是（ ）

A： 以引入体内的放射性药物为放射源

B： 对于深部病灶分辨率和定位较好

C： 能获得脏器或组织的三维图像

D： ECT分为SPECT和PET两类

E： 不能进行断层显像

31 、 单选题

下列影响照片密度值的因素中，能增大照片密度的是（ ）

A： 增加照射量

B： 增加照射距离

C： 增加滤线栅比

D： 增加肢-片距
E： 增加焦-肢距

---

32 、 单选题

CT成像系统中的一个重要部件是数据采集系统，它的英文缩写是（ ）
A： DSA
B： DAS
C： MTF
D： HU
E： DTS

---

33 、 单选题

彩色多普勒血流显像仪中自相关技术的作用是（ ）
A： 进行血流的频谱分析
B： 分析信号相位差，得出血流速度均值和血流方向
C： 放大回波信号的幅度，使弱回声显示清晰
D： 扩大滤波器的调节范围
E： 血流信息于灰阶图像叠加成完整的彩色血流图

---

34 、 单选题

放射性核素或其标记化合物应用于示踪技术是基于（ ）
A： 核医学仪器能够发射射线
B： 放射性核素与被研究物质有相同的化学性质，放射性核素能发射出射线，且能被仪器探测
C： 化合物的分解代谢
D： 体内的生物学行为
E： 放射性核素的衰变规律

---

35 、 单选题

SPECT显像最适宜的γ射线能量是（ ）
A： 364keV
B： 60～80keV
C： 511keV
D： 100～250keV
E： 300～400keV

---

36 、 单选题

关于分析X线影像应遵循原则的叙述，错误的是（ ）
A： 先确认摄影技术是否符合诊断要求
B： 系统地观察X线征象

C： 区分正常与异常的X线影像
D： 详细分析异常X线表现特征等
E： 影像分析与诊断无需结合临床

37、 单选题

下列哪项是核医学数字图像显示的基本方法？（ ）
A： 高计数显示为亮红色，低计数显示为淡灰色
B： 建立计数和亮度的关系，将图像矩阵的计数分布显示为视觉图像
C： 高计数显示为低亮度，低计数显示为高亮度
D： 高计数显示为高亮度，低计数显示为低亮度
E： 高计数显示为亮白色，低计数显示为淡黄色

38、 单选题

1贝可（Bq）等于每秒的核衰变次数为（ ）
A： 10
B： 1
C： 5
D： 2
E： 100

39、 单选题

下面哪项不是CT检查的适应证（ ）
A： 外伤
B： 炎症性病变
C： 肿瘤
D： 骨质性病变
E： 血管变异

40、 单选题

下列凝血因子哪种不属于蛋白质（ ）
A： 因子Ⅰ
B： 因子Ⅱ
C： 因子Ⅲ
D： 因子Ⅳ
E： 因子

41、 单选题

Parkinson病在rCBF显像上可以出现（ ）。
A： 颞顶叶脑血流降低
B： 脑萎缩

C： 脑结构紊乱
D： 基底节前部和皮层内放射性摄取下降
E： 全脑实质无放射性摄取

---

42 、 单选题

纵向分辨率直接依赖于（ ）
A： 穿透深度
B： 空间脉冲长度
C： 抑制
D： 入射角
E： 声速的宽度

---

43 、 单选题

用高能准直器对低能核素显像，说法正确的是（ ）
A： 可以，但灵敏度降低
B： 完全不行
C： 可以，且灵敏度提高
D： 可以，且分辨率提高
E： 可以，且分辨率和灵敏度都提高

---

44 、 单选题

X线管内高速电子的动能取决于（ ）
A： 管电流
B： 两极间的管电压
C： 靶物质的原子序数
D： 阴极灯丝焦点大小
E： X线管灯丝加热电压

---

45 、 单选题

关于门静脉血栓的描述，错误的是（ ）
A： 新鲜血栓呈较弱回声
B： 陈旧性血栓呈等回声～稍强回声
C： 血栓质地较均匀
D： 局部门静脉管壁显示不清晰
E： 血栓内部多无彩色血流

---

46 、 单选题

下列说法错误的是（ ）
A： ROC也称为受试者操作特性曲线
B： ROC是一种客观评价法

C： ROC是研究两种设备或方法性能的理想手段
D： ROC已应用于医学影像领域
E： ROC最初用于雷达信号的分析

---

47 、 单选题

有关图像的帧模式采集，下列说法正确的是（ ）
A： 采集时加入时标
B： 每次有效的闪烁事件使图像矩阵中的计数增加
C： 每次有效的闪烁事件在图像矩阵中单独占据一个像素
D： 帧模式采集不能获得静态图像
E： 在生理信号的控制下开始对位置信号作模拟－数字转换

---

48 、 单选题

下面对CT扫描方法的叙述，错误的是（ ）
A： 高分辨率CT扫描：通过薄层或超薄层、高的输出量、足够大的矩阵、骨算法和小视野图像重建，获得良好的组织细微结构及高的图像空间分辨率的CT扫描方法
B： 动态扫描：指静脉团注对比剂后，在极短的时间内对某一组织器官进行快速连续扫描，扫描结束后再重建图像的方法
C： 薄层扫描：是指扫描层厚小于3mm的扫描，一般采用1～2mm
D： 目标扫描：又称靶扫描或放大扫描，是对兴趣区进行扫描的一种方法
E： 重叠扫描：指层间距小于层厚，使相邻的扫描层面部分重叠的CT扫描

---

49 、 单选题

血液、尿液、胆汁、胸腹水在人体体液中声衰减程度谁最低（ ）
A： 血液
B： 尿液
C： 胆汁
D： 胸腹水
E： 声衰减一样

---

50 、 单选题

下列组合，正确的是（ ）
A： 第1、2颈椎摄影--开口位
B： 腰椎正位摄影--双膝要伸展
C： 髋关节正位摄影--足尖外旋
D： 消化道急腹症摄影--卧位
E： 腕关节正住--前后向

---

51 、 单选题

下列属于Glisson系统的结构有（ ）

A： 门静脉、胆管、肝动脉
B： 三条肝静脉
C： 肠系膜上动脉、肠系膜上静脉
D： 肠系膜下动脉、肠系膜下静脉
E： 脾静脉、肠系膜上静脉

---

52 、 单选题

下列不是放射性核素示踪技术的缺点的是（ ）
A： 其示踪剂能够自发衰变，其有效期有限
B： 具有一定的放射性
C： 操作中要进行适当的防护
D： 需要专用的实验条件、专业技术人员
E： 可以进行定量分析

---

53 、 单选题

在申请核医学检查时，临床申请医生应注意（ ）
A： 对育龄期妇女应注意其妊娠的可能性
B： 根据患者的病史、体格检查及其他辅助检查结果进行判断后决定是否提出申请
C： 申请单上注明核医学诊治项目及目的
D： 申请单上写明患者现病史、既往史及其他诊治结果
E： 以上均正确

---

54 、 单选题

肾图见于（ ）。
A： 急性肾盂肾炎
B： 肾性高血压
C： 肾功能受损
D： 输尿管痉挛
E： 尿路梗阻

---

55 、 单选题

原子结构的最外层电子数最多不超过（ ）
A： 2个
B： 8个
C： 18个
D： 32个
E： 50个

---

56 、 单选题

功能性与无功能性胰岛细胞瘤的主要鉴别依据是（ ）

A： 瘤体起源的部位
B： 瘤内回声均匀的程度
C： 占位效应的有否
D： 瘤体的大小及有否典型的临床症状与体征
E： 主胰管是否扩张

---

57 、 单选题

显影液中促进剂的作用是（ ）
A： 维持显影液中pH相对稳定
B： 防止污染
C： 微粒显影
D： 避免显影液氧化
E： 促进坚膜过程

---

58 、 单选题

胃型分4型，其中不包括（ ）
A： 钩型
B： 横型
C： 长型
D： 牛角型
E： 瀑布型

---

59 、 单选题

在放射免疫分析中，试剂盒最小可测量（灵敏度）的评价通常是以零标准结合率来计算的。是以零标准管结合率减去（ ）个标准差所对应的剂量值表示。
A： 2
B： 5
C： 3
D： 4
E： 1

---

60 、 单选题

肝脏分叶错误的是（ ）
A： 正中裂将肝分为左、右半肝
B： 左肝静脉将肝分为左内、左外叶
C： 右肝静脉将肝分为右前、右后叶
D： 中肝静脉将肝分为右前、右后叶
E： 胆囊与下腔静脉左侧缘连线将肝分为左、右半肝

---

61 、 单选题

对球管阳极的叙述，错误的是（ ）
A： 熔点高
B： 散热快
C： 原子序数低
D： 阻击高速电子
E： 完成高压电路的回路

---

62 、 单选题

显像剂被脏器或组织摄取的机制主要是（ ）
A： 多数放射性药物在机体内主动运转
B： 放射性药物对机体的辐射效应
C： 放射性药物参与机体的代谢过程
D： 闪烁晶体与机体的相互作用
E： 脏器或组织需要放射性药物

---

63 、 单选题

与“放大摄影”放大率无关的因素是（ ）
A： 胶－片距
B： 焦－片距
C： 焦－肢距
D： 曝光条件
E： 焦点大小

---

64 、 单选题

从卧位到立位时，人体会发生血流的变化而血压保持相对稳定。 此时，正常成年人静脉可容纳多少血液（ ）
A： 100ml
B： 200ml
C： 300ml
D： 400ml
E： 500ml

---

65 、 单选题

关于存活的心肌的评判（ ）

A $^{18}F-FDG$ 心肌显像

B 首次通过法显像

C $^{99m}Tc-PYP$ 显像

D 平衡法心血池显像

E $^{99m}Tc-Tctrofostain$ 心肌显

66、 单选题

下列核素不是反应堆生产的是（ ）

A ^{3}H

B ^{131}I

C ^{111}In

D ^{32}P

E ^{89}Sr

67、 单选题

与固体闪烁探测器没有关系的是（ ）

A： 有机玻璃

B： NaI（T1）晶体

C： 光学玻璃

D： 光电倍增管

E： 惰性气体

68、 单选题

不符合腹主动脉瘤声像图特点的是（ ）

A： 腹主动脉呈囊状或梭形局限性扩张

B： 腹主动脉管壁连续性中断，断裂处与腹主动脉旁血肿低回声相连通

C： 瘤腔与两端正常腹主动脉腔连通

D： 腹主动脉瘤壁间合并血栓时，管壁增厚

E： 腹主动脉瘤的彩色血流与腹主动脉彩色血流一致

69 、 单选题
腹部超声特定断面扫查时可遇到棱镜伪像，如：肠系膜上动脉或宫内胎囊出现重复图像，下列哪个腹部断面可能出现（ ）
A： 正中矢状断面
B： 正中旁矢状断面
C： 横断面
D： 斜断面
E： 冠状断面

---

70 、 单选题
有关焦点极限分辨率的叙述，错误的是（ ）
A： X线管焦点小，分辨率大
B： 焦点上线量分布为单峰时，分辨率大
C： 焦点上线量分布为双峰时，分辨率大
D： MTF = 0时的分辨率为极限分辨率
E： 0时的信息传递最高

---

71 、 单选题
下述关于肾脏CT检查的叙述，错误的是（ ）
A： 扫描前1周，禁服钡剂或含金属元素药物
B： 扫描范围自肾上腺上方1cm至肾下极
C： 2%稀释对比剂1000ml
D： 通常平扫即可发现钙化或阳性结石
E： 肾脏CT不需要做增强扫描

---

72 、 单选题
以下关于胰腺大小测量的说法，错误的是（ ）
A： 胰腺前后径较能反映其大小的改变
B： 测量胰头应在下腔静脉之前，包括钩突
C： 测量胰体在肠系膜上动脉右前
D： 测量胰尾以脊柱左侧缘旁为准
E： 由于胰腺大小的个体差异较大，所以形态和回声变化对诊断更有意义

---

73 、 单选题
正常人全脑葡萄糖代谢率（CMRGlu）范围是（ ）
A： 29 ~ 32μmol/（100g·min）
B： 5 ~ 10μmol/（100g·min）
C： 18 ~ 26μmol/（100g·min）
D： 10 ~ 169μmol/（100g·min）
E： 30 ~ 45μmol/（100g·min）

---

74 、 单选题

在诊断X线能量范围内，产生概率占5%的是（ ）

A： 相干散射

B： 光核反应

C： 光电效应

D： 电子对效应

E： 康普顿效应

---

75 、 单选题

体内射线测量仪器通常是用来测量（ ）

A： β＋粒子

B： A粒子

C： γ光子

D： β－粒子

E： 中子

---

76 、 单选题

用于测试X线管焦点大小的器件是（ ）

A： 示波器

B： 21级铝梯

C： 星形测试卡

D： 矩形线对卡

E： 楔形线对卡

---

77 、 单选题

下列对放射受体分析的基本特点的描述，不正确的是（ ）

A： 受体制备较复杂，保存期较短，批间变异大，常规使用困难

B： 受体是细胞的生物活性部分，测定结果反映的是受体容量

C： 受体通常有两个以上结合位点（高亲和力低容量和低亲和力高容量）

D： 受体的种属特异性不强，为制备受体提供了方便

E： 放射受体分析是竞争性结合分析法

---

78 、 单选题

造成放大图像模糊最严重的因素是（ ）

A： 焦点模糊

B： 几何模糊

C： 运动模糊

D： 屏/片接触模糊

E： 照片冲洗模糊

---

79 、 单选题

双嘧达莫负荷心肌灌注显像时，注射双嘧达莫过程中出现明显、持续的心绞痛，此时应用下列哪种药物拮抗？（ ）

A： 利多卡因
B： 硝酸甘油
C： 氨茶碱
D： 阿托品
E： 硝酸异山梨酯

---

80 、 单选题

需要与钨酸钙屏匹配的胶片是（ ）

A： 感绿胶片
B： 荧光缩影片
C： 激光胶片
D： 感蓝胶片
E： 乳腺摄影用正色片

---

81 、 多选题

囊性和实性肿瘤的声像图之间相互比较包括（ ）

A： 外形和边界
B： 大小
C： 内部回声
D： 后方回声增强
E： 侧边声影

---

82 、 多选题

乳腺良、恶性病变的超声鉴别点是（ ）

A： 边界是否光滑、完整
B： 病变大小
C： 后方回声是否衰减
D： 纵径/横径是否 > 1
E： 腋窝淋巴结是否肿大

---

83 、 多选题

关于正常胃的声像图表现，叙述错误的有（ ）

A： 胃体部胃壁最厚
B： 经体表超声可显示胃壁呈3～5层结构
C： 最内层强回声代表黏膜层及黏膜层与胃腔的界面反射
D： 最外层强回声代表浆膜层及浆膜层与周围组织的界面反射
E： 由内向外第四层低回声代表黏膜肌层

---

84 、 多选题

在左心室形态和功能正常的情况下，测定左心室容积参数的方法有（ ）

A： M型超声

B： 单平面面积长度法

C： 单平面Simpson法

D： 双平面Simpson法

E： 组织多普勒成像

---

85 、 多选题

速度型多普勒组织成像的技术种类（ ）

A： M型

B： 高脉冲重复频率多普勒

C： 二维成像

D： 脉冲波多普勒

E： 连续波多普勒

---

86 、 不定项选择题

患者男性，45岁，近9个月常感右下腹痛，伴间隙性腹泻，粪便呈糊状，无脓血便。查体：T 37.5℃，右下腹压痛（+），无反跳痛，似可扪及边界欠清晰包块。Hb 92g/L，WBC 11.5×10^9/L，ESR 46mm/L，TB－Ab：（－）。X线钡餐示回肠多处肠腔狭窄，边缘不整齐，病变之间肠曲正常。临床拟诊克罗恩病，继以糖皮质激素治疗。

若行 ^{67}Ga 炎症显像，显像方法正确的是（ ）。

A： 注射后6～8小时及24小时显像，若24小时相无异常浓聚，无需进一步延迟显像

B： 显像前须肠道准备

C： 采集时，使用中能准直器，能峰93、184及296keV，窗宽15%

D： 成人常用注射剂量为185～370MBq

E： 应用糖皮质激素对病灶探测的阳性率无影响

---

87 、 不定项选择题

患者男，55岁，因“上腹胀满不适、隐痛，向腰背部放射，伴不规则低热4个月余”来诊。超声（见下图）：腹主动脉左侧及前方自肾动脉水平至腹主动脉分叉上方可见14.2 cm×10.0cm×5.8cm的低回声区（MASS），前缘边界清，后缘边界不清，肿物与左肾分界不清，左侧肾盂、肾盏扩张，左侧肾盂宽1.3cm。（LRA-左肾动脉，AO-腹主动脉，SP-脊柱，LK-左肾，LRV-左肾静脉）



A： 多发性大动脉炎累及腹主动脉

B： 腹主动脉瘤伴附壁血栓
C： 腹膜后间隙脓肿或血肿
D： 特发性腹膜后纤维化
E： 腹膜后恶性肿瘤
F：

88、 不定项选择题

患者男性，53岁。发热、寒战伴右上腹钝痛2天。既往有糖尿病史。查体：T 39.4℃，肝区叩击痛，右上腹肌紧张及触痛。X线胸腹部检查示：肝影增大伴局限性隆起，右膈肌上抬。$^{18}F-FDG$ PET示肝右叶放射性分布局灶性异常浓聚，SUVave 4.7，SU－Vrnax 7.3。

$^{18}F-FDG$ PET示肝右叶代谢异常增高，为进一步将肝脏非肿瘤性病变与肝脏原发恶性肿瘤病变鉴别，拟首选的肿瘤标志物测定项目是（ ）。

A： CA－199
B： CEA.C.AFP
D： CA－242
E： CA－125

89、 不定项选择题

患者男性，53岁。发热、寒战伴右上腹钝痛2天。既往有糖尿病史。查体：T 39.4℃，肝区叩击痛，右上腹肌紧张及触痛。X线胸腹部检查示：肝影增大伴局限性隆起，右膈肌上抬。$^{18}F-FDG$ PET示肝右叶放射性分布局灶性异常浓聚，SUVave 4.7，SU－Vrnax 7.3。

有关$^{18}F-FDG$；PET临床作用的说法，不正确的是（ ）。

A 特异性鉴别肝细菌性脓肿与肝细胞癌

B 炎症病灶摄取$^{18}F-FDG$的量受患者血糖水平的影响

C 炎症的严重程度与局部$^{18}F-FDG$；的浓聚程度具有一定的相关性

D $^{18}F-FDG$炎症显像有助于临床急性炎症的快速诊断

E 应用于临床的炎症谱广

90、 不定项选择题

患者男，55岁，因“上腹胀满不适、隐痛，向腰背部放射，伴不规则低热4个月余”来诊。超声（见下图）：腹主动脉左侧及前方自肾动脉水平至腹主动脉分叉上方可见14.2 cm×10.0cm×5.8cm的低回声区（MASS），前缘边界清，后缘边界不清，肿物与左肾分界不清，左侧肾盂、肾盏扩张，左侧肾盂宽1.3cm。（LRA-左肾动脉，AO-腹主动脉，SP-脊柱，LK-左肾，LRV-左肾静脉）



A： 左肾肿瘤
B： 腹主动脉瘤伴附壁血栓
C： 腹膜后血肿
D： 腹膜后间隙脓肿
E： 特发性腹膜后纤维化
F：

91、 不定项选择题

患者男性，53岁。发热、寒战伴右上腹钝痛2天。既往有糖尿病史。查体：T 39.4℃，肝区叩击痛，右上腹肌紧张及触痛。X线胸腹部检查示：肝影增大伴局限性隆起，右膈肌上抬。^{18}F－FDG PET示肝右叶放射性分布局灶性异常浓聚，SUVave 4.7，SU－Vrnax 7.3。

A： 阿米巴肝脓肿
B： 急性肝炎
C： 细菌性肝脓肿
D： 肝细胞癌
E： 胆道感染

92、 不定项选择题

患者女，56岁，下肢酸胀多年。瓦尔萨尔瓦动作（Valsalva maneuver）时超声图像如下。

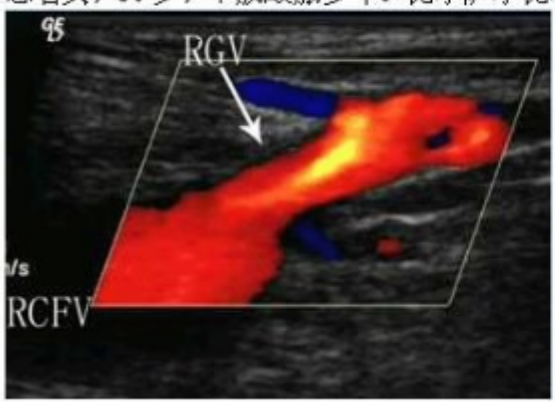

A： 静脉受压
B： 静脉炎
C： 大隐静脉曲张

D： 急性深静脉血栓
E： 浅静脉血栓

---

93 、 不定项选择题

患者女，56 岁，下肢酸胀多年。瓦尔萨尔瓦动作（Valsalva maneuver）时超声图像如下。

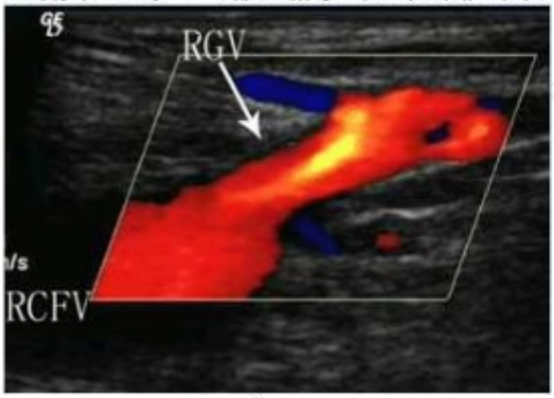

A： 鉴别深静脉系统是否受累
B： 明确病变的范围
C： 明确病变的程度
D： 有助于选择治疗的方法
E： 治疗此类疾病

---

94 、 不定项选择题

患者男性，45 岁，近 9 个月常感右下腹痛，伴间隙性腹泻，粪便呈糊状，无脓血便。查体：T 37.5℃，右下腹压痛（+），无反跳痛，似可扪及边界欠清晰包块。Hb 92g/L，WBC 11.5×10^9/L，ESR 46mm/L，TB－Ab：（－）。X 线钡餐示回肠多处肠腔狭窄，边缘不整齐，病变之间肠曲正常。临床拟诊克罗恩病，继以糖皮质激素治疗。

有关肠道 ^{67}Ga 炎症显像的叙述，下列错误的是（　）。

A 无法特异性鉴别肠道感染性病变与非感染性病变

B 对于发热病程超过 2 周炎症病灶的探测效果好于 ^{99m}Tc－WBC

C 影像结果易受糖皮质激素应用的影响

D 24小时后肠道显像易受干扰

E 若24小时影像肠道无异常浓聚，无须加做48小时显像

---

95 、 不定项选择题

患者男，55 岁，因“上腹胀满不适、隐痛，向腰背部放射，伴不规则低热 4 个月余”来诊。超声（见下图）：腹主动脉左侧及前方自肾动脉水平至腹主动脉分叉上方可见 14.2 cm×10.0cm×5.8cm 的低回声区（MASS），前缘边界清，后缘边界不清，肿物与左肾分界不清，左侧肾盂、肾盏扩张，左侧肾盂宽 1.3cm。（LRA-左肾动脉，AO-腹主动脉，SP-脊柱，LK-左肾，LRV-左肾静脉）



A： 血常规、尿常规、肝功能、肾功能
B： 红细胞沉降率、C反应蛋白
C： 血淀粉酶
D： 免疫球蛋白定量分析
E： 自身免疫性抗体
F：
G：
C： T

---

96 、 不定项选择题

患者女，56岁，下肢酸胀多年。瓦尔萨尔瓦动作(Valsalvamaneuver）时超声图像如下。

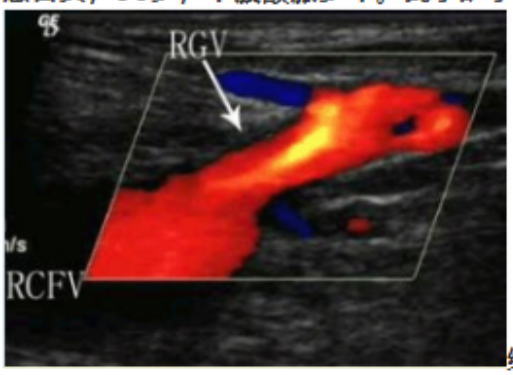

继续对该患者进行超声检查，检查内容不包括（ ）

A： 频谱多普勒测量静脉反流时间
B： 深静脉是否存在反流
C： 深静脉是否存在血栓
D： 伴行的动脉
E： 穿支静脉

---

97 、 不定项选择题

患者男性，45 岁，近 9 个月常感右下腹痛，伴间隙性腹泻，粪便呈糊状，无脓血便。查体：T 37.5℃，右下腹压痛（+），无反跳痛，似可扪及边界欠清晰包块。Hb 92g/L，WBC 11.5×10^9/L，ESR 46mm/L，TB－Ab：（－）。X 线钡餐示回肠多处肠腔狭窄，边缘不整齐，病变之间肠曲正常。临床拟诊克罗恩病，继以糖皮质激素治疗。

有关肠道 ^{67}Ga 炎症显像的叙述，下列错误的是（ ）。

A 无法特异性鉴别肠道感染性病变与非感染性病变

B 对于发热病程超过 2 周炎症病灶的探测效果好于 ^{99m}Tc－WBC

C 影像结果易受糖皮质激素应用的影响

D 24小时后肠道显像易受干扰

E 若24小时影像肠道无异常浓聚，无须加做48小时显像

---

98 、 不定项选择题

患者男性，45 岁，近 9 个月常感右下腹痛，伴间隙性腹泻，粪便呈糊状，无脓血便。查体：T 37.5℃，右下腹压痛（+），无反跳痛，似可扪及边界欠清晰包块。Hb 92g/L，WBC 11.5×10^9/L，ESR 46mm/L，TB－Ab：（－）。X 线钡餐示回肠多处肠腔狭窄，边缘不整齐，病变之间肠曲正常。临床拟诊克罗恩病，继以糖皮质激素治疗。

本病例 ^{67}Ga 显像的临床作用有（ ）。

A： 糖皮质激素治疗后疗效的评估
B： 炎性病变的诊断
C： 炎性病灶范围的评估
D： 炎性病变部位的检测
E： 以上均是

---

99 、 不定项选择题

患者男性，53 岁。发热、寒战伴右上腹钝痛 2 天。既往有糖尿病史。查体：T 39.4℃，肝区叩击痛，右上腹肌紧张及触痛。X 线胸腹部检查示：肝影增大伴局限性隆起，右膈肌上抬。^{18}F－FDG PET 示肝右叶放射性分布局灶性异常浓聚，SUVave 4.7，SU－Vrnax 7.3。

A： 13.2mmol/L
B： 5.7mmol/L
C： 9.8mmol/L
D： 7.6mmol/L
E： 选项B、C、D均是

---

100 、 不定项选择题

患者女，56 岁，下肢酸胀多年。瓦尔萨尔瓦动作（Valsalva maneuver）时超声图像如下。

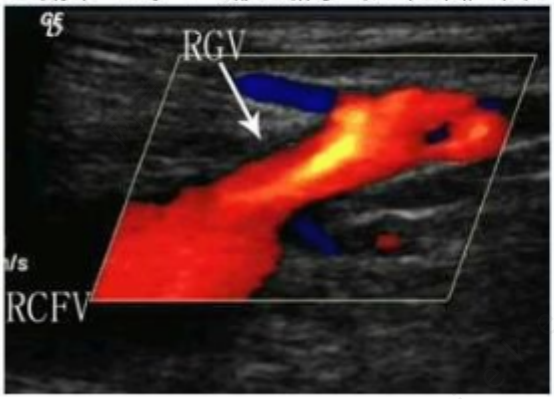

A： 频谱多普勒测量静脉反流时间
B： 深静脉是否存在反流
C： 深静脉是否存在血栓
D： 伴行的动脉
E： 穿支静脉