# 2020年军队文职人招聘考试

# 医学类-医学影像技术试卷

## 第一部分 基础综合

**一、单项选择题（请根据题目要求，在四个选项中选出一个最恰当的答案。共 20 题，每题 0.5 分，共 10 分。）**

1.HIV 感染人体后可引起获得性免疫缺陷，其主要的靶细胞是（　　）。

A.$CD4^+$T 淋巴细胞

B.$CD8^+$T 淋巴细胞

C.B 淋巴细胞

D.浆细胞

2.城镇发现甲类传染病，责任疫情报告人向发病地的卫生防疫机构的投告时间为发现后（　　）。

A.2 小时内

B.6 小时内

C.8 小时内

D.24 小时内

3.上肢的解剖学方位术语“内侧”又称为（　　）。

A.桡侧

B.胫侧

C.尺侧

D.远侧

4.肌细胞收缩的基本功能单位是（　　）。

A.肌原纤维

B.肌小节

C.肌丝

D.肌管

5.下列符合麻疹出疹期临床特征的是（　　）。

A.发热的1～2天出疹，出疹同时有发热

B.发热的1～2天，热退后出疹

C.发热的2～3天出疹，出疹同时有发热

D.发热的3～4天出疹，出疹高峰期可出现高热，重者高达40度

6.心动周期指的是（　　）。

A.心音活动周期

B.心脏电活动周期

C.心脏机械活动周期

D.室内压变化周期

7.下列措施可以增强人体对病原体特异性免疫力的是（　　）。

A.体育锻炼

B.调节饮食

C.良好的卫生习惯

D.预防接种

8.下列肌肉可调节晶状体曲度的是（　　）。

A.内直肌

B.睫状肌

C.瞳孔括约肌

D.瞳孔开大肌

9.流行性腮腺炎合并胰腺炎，下列检查有助于诊断胰腺炎的是（　　）。

A.血常规

B.血清转氨酶

C.血清淀粉酶

D.血清脂肪酶

10.下列不属于医学伦理原则的是（　　）。

A.有利与不伤害原则

B.公正与公益原则

C.克己与利他原则

D.尊重与自主原则

11.下列文件与人体实验有关的是（　　）。

A.《夏威夷宣言》

B.《赫尔辛基宣言》

C.《希波克拉底誓言》

D.《东京宣言》

12.传染病的医学观察时限取决于疾病的（　　）。

A.传染期

B.恢复期

C.临床症状期

D.潜伏期

13.人体血液中生长激素分泌水平最高的状态是在（　　）。

A.觉醒时

B.困倦时

C.熟睡时

D.饥饿时

14.生理状态下，胃黏膜可以抵抗胃液的消化作用，下列机制正确的是（　　）。

A.黏液-碳酸氢盐屏障的作用

B.胃液中的内因子对胃黏膜有保护作用

C.胃液中的糖蛋白可中和胃酸

D.胃液中不含有可消化胃黏膜的酶

15.十二指肠大乳头位于十二指肠（　　）。

A.升部

B.降部内侧

C.降部外侧

D.水平部

16.下列关系中最能反映医患关系性质的是（　　）。

A.信托关系

B.主动-被动关系

C.商品关系

D.陌生人关系

17.下列不属于人体基本组织的是（　　）。

A.骨组织

B.结缔组织

C.上皮组织

D.神经组织

18.关于医德良心，下列提法不正确的是（　　）。

A.医德良心是对道德情感的深化

B.医德良心在医疗行为前具有选择作用

C.医德良心在医疗行为中具有监督作用

D.医德良心在医疗行为后具有自我评价作用

19.在医疗活动中发生医疗事故争议时，医务人员应当立即向（　　）。

A.所在科室负责人报告

B.所在医院医务部门报告

C.所在医疗机构医疗质量监控部门报告

D.当地卫生行政机关报告

20.下列属于《传染病防治法》中规定的乙类传染病但按照甲类上报的是（　　）

A.甲型肝炎

B.乙型肝炎

C.AIDS

D.新型冠状病毒肺炎

**二、单项选择题（请根据题目要求，在四个选项中选出一个最恰当的答案。共 20 题，每题 1 分，共 20 分。）**

21.肉眼观察肾体积明显缩小，质地变硬，表面有大的不规则凹陷性瘢痕，该病变最可能见于（　　）。

A.慢性肾小球肾炎

B.慢性肾盂肾炎

C.良性高血压病所致肾病变

D.急性弥漫性增生性肾小球肾炎

22.Virchow 淋巴结指的是（　　）。

A.腋窝淋巴结

B.腹股沟淋巴结

C.左侧锁骨上淋巴结

D.右侧锁骨上淋巴结

23.肛裂“三联征”指的是（　　）。

A.内痔，外痔，肛裂

B.肛裂，前哨痔，肛乳头肥大

C.肛裂，前哨痔，外痔

D.肛裂，内痔，前哨痔

24.胸骨左缘第二肋间触及连续性震颤提示（　　）。

A.肺动脉瓣狭窄

B.动脉导管未闭

C.房间隔缺损

D.室间隔缺损

25.正常肺部叩诊音为（　　）。

A.鼓音

B.浊音

C.实音

D.清音

26.结肠癌患者最早出现的症状或体征是（　　）。

A.腹部肿块

B.全身症状如出血、消瘦、低热等

C.排便习惯和粪便性状的改变

D.肠梗阻症状

27.下列关于鼓室壁的描述正确的是（　　）。

A.内侧壁即迷路壁

B.外侧壁为颈静脉壁

C.前壁为鼓膜

D.岬位于外侧壁

28.患者意识大部分丧失，无自主运动，对声、光刺激无反应，对疼痛刺激尚可出现痛苦的表情或肢体退缩等防御反应，角膜反射、瞳孔对光反射、眼球运动、吞咽反射等可存在，患者意识障碍的程度是（　　）。

A.嗜睡

B.昏睡

C.轻度昏迷

D.深度昏述

29.下列血管直接起自主动脉弓的是（　　）。

A.右侧锁骨下动脉

B.左侧锁骨下动脉

C.冠状动脉

D.右侧颈总动脉

30.细胞膜内外正常$Na^+$和$K^+$浓度差的形成与维持依赖于（　　）。

A.细应膜在静息时对$Na^+$的高通透性

B.$Na^+$和$K^+$的易化扩散

C.细胞膜上钠-钾泵的作用

D.细胞膜在静息时对$K^+$的高通透性

31.下列肝硬化病变中属于其特征性病变的是（　　）。

A.假小叶形成

B.炎细胞浸润

C.肝细胞坏死

D.肝细胞水肿

32.患者，男性，50岁，诉畏寒，高热2天，咳大量恶臭痰，痰液静置后分为三层，可能的诊断是（　　）。

A.肺脓肿

B.肺癌

C.肺结核

D.肺气肿

33.关于胸膜腔的描述正确的是（　　）。

A.左侧与右侧胸膜腔互相交通

B.正常双侧胸膜腔正压维持纵隔位置居中

C.胸膜腔由脏层胸膜与壁层胸膜围成

D.胸膜腔内含有大量浆液

34.骨与关节结核最常发生于（　　）。

A.肘关节

B.肩关节

C.膝关节

D.脊柱

35.决定血型类型的特异物质是（　　）。

A.红细胞膜上凝集素

B.红细胞膜上凝集原

C.红细胞膜上受体

D.血浆中凝集原

36.感染寄生虫后，局部浸润的主要炎细胞类型是（　　）。

A.淋巴细胞

B.单核细胞

C.中性粒细胞

D.嗜酸性粒细胞

37.关于男性尿道，下列说法不正确的是（　　）。

A.自然悬垂时有两个弯曲，分别是耻骨上弯和耻骨下弯

B.有三个狭窄

C.有排尿和排精功能

D.有三个膨大

38.可以发生出血性梗死的人体器官是（　　）。

A.心，肠

B.肾，肠

C.肾，心

D.肺，肠

39.管理舌前2/3味觉的神经是（　　）。

A.舌下神经

B.三叉神经

C.面神经

D.舌咽神经

40.下列不属于皮下及肌肉囊虫病特点的是（　　）。

A.皮下结节与周围组织有明显粘连

B.数量由数个至数百个不等

C.多分布于躯干及头部

D.皮下结节直径的0.5cm～1.0cm

## 第二部分 专业知识

**一、单项选择题（请根据题目要求，在四个选项中选出一个最恰当的答案。共20题，每题1分，共20分。）**

41.防止彩色信号倒错（混叠）正确的方法是（　　）。

A.用更高频率的超声探头

B.提高彩色标尺

C.采用低通滤波

D.降低彩色多普勒增益

42.睾丸网扩张的声像图特点，下列表现正确的是（　　）。

A.睾丸实质内迂曲的管状结构，CDFI层示其内无血流信号

B.睾丸纵隔呈粗条状高回声，CDFI显示其内血流信号丰富

C.睾丸实质内迂曲的管状结构，CDFI显示其内血流信号丰富

D.睾丸纵隔呈粗条状高回声，CDFI显示其内无血流信号

43.下列描述波长和频率关系的精论不正确的是（　　）。

A.频率越高，波长越短

B.波长与频率呈反比

C.频率越低，波长越长

D.波长与顿率呈正比

44.关于人体组织，体液回声强度的描述不正确的是（　　）。

A.均质性液体如胆计，血液、尿液通常为无回声

B.均质性实质器官如肝脏和脾脏：内部呈中等水平回声

C.软骨属于实性结构，呈强回声

D.正常肺组织充满气体，阻止了超声波的穿透，呈强回声

45.患者，女性，18岁。尿毒症，肾功能衰竭，长期透析，超声检查发现颈前部甲状腺背侧有多个低回声结节，最可能的诊断是（　　）。

A.颈部淋巴结肿大

B.甲状腺腺瘤

C.甲状腺癌

D.甲状旁腺增生

46.关于肾上腺肿瘤，下列正确的是（　　）。

A.CT能够鉴别功能性与非功能性肾上腺腺瘤

B.转移瘤可累及双侧肾上腺

C.嗜铬细胞瘤均伴有出血

D.对肾上解肿瘤CT定性能力优于MRI

47.不累及脑膜的病变是（　　）。

A.转移瘤

B.结核

C.低颅压综合征

D.多发性硬化

48.鞍上区囊实性占位，CT 呈蛋壳样钙化。最可能的诊断是（　　）。

A.颅咽管瘤

B.神经鞘瘤

C.垂体瘤

D.背索瘤

49.关于肾结石影像学表述不正确的是（　　）。

A.结石位于肾影内

B.侧位 X 片上，结石位于脊柱前方

C.能谱 CT 可判断结石的成分

D.CT 和超声检查可诊断大多数明性结石

50.关于原发性肝细胞肝癌的表述不正确的是（　　）。

A.通常在肝硬化基础上发生

B.动脉期通常明显强化

C.常可摄取肝细胞特异性对比剂

D.可伴有门脉瘤栓

51.下列导致 X 线照片图像模糊的因素中可暂时控制的是（　　）。

A.呼吸

B.心脏搏动

C.胃肠蠕动

D.血流

52.磁共振波谱（MRS）的基础是（　　）。

A.磁敏感效应

B.流入效应

C.磁饱和效应

D.化学位移

53.疑似胃穿孔首选影像学检查技术是（　　）。

A.x 线腹部立卧位摄影

B.上腹部 B 超

C.MRI 上腹部平扫

D.PET-CT

54.下列人体各组织对 X 线的衰减，由大整小的顺序是（　　）。

A.骨、脂肪、肌肉，空气

B.骨、肌肉、脂肪、空气

C.肌肉、骨、脂肪、空气

D.肌肉、脂肪、骨、空气

55.关于骨关节 CT 检查，下列正确的是（　　）。

A.因为有良好的天然对比，CT 和 X 线检查的密度分辨率一样

B.用 CT 骨窗（窗位 60Hu,窗宽 300Hu,）观察骨骼能细节最清楚

C.复杂解剖部位应进行薄层扫描和重建后处理

D.必须进行增强扫描

56.回旋加速器生产的放射性核素常是（　　）。

A.质子缺少

B.中子缺少

C.中子过剩

D.质子过剩

57.骨显像中出现的“闪烁现象”可能提示的情况（　　）。

A.转移性骨肿瘤病情加重

B.良性骨病

C.骨愈合和修复过程

D.转移性骨肿瘤病情复发

58.脑胶质瘤术后放疗后，FDG PET/CT 脑显像示治疗区高代谢，应考虑的主要原因是（　　）。

A.肿瘤复发或残留

B.瘢痕组织

C.放疗效果良好

D.肿瘤坏死

59.患者，女性，28 岁，吸 $^{131}I$ 率明显低于正常范围，T3、T4,增高。应首先考虑的诊断是（　　）。

A.甲状腺功能亢进

B.甲状腺功能减退

C.甲状腺腺瘤

D.亚急性甲状腺炎

60.甲状腺癌 $^{131}I$ 治疗后甲状腺激素替代治疗的目的是（　　）。

A.使血清 T3，T4 正常

B.使甲状腺球蛋自正常

C.使甲状腺结合球蛋白正常

D.抑制体内 TSH 水平，进而抑制甲状腺癌细胞生长

**二、系列单项选择题（请根据题目要求，在四个选项申选出一个最信当的答案，共 10 题，每题 1.5 分，共 15 分。）**

材料一：患者，男性，53 岁，发现右侧阴囊肿物 1 月多，查体右侧阴囊肿大，无疼痛和压痛，无发热。

61.患者血，尿，便常规及真生化正常，超声可见右侧睾丸内多发实性低回声结节，最可能的诊断是（　　）。

A.急性睾丸炎

B.睾丸鞘膜腔积液

C.睾丸肿瘤

D.睾丸扭转

62.彩色多普勒可在肿块内部检测到血流信号，为明确诊断，下一步应采用的方法是（　　）。

A.CT

B.超声引导下穿刺活检

C.PET

D.MRI

63.该患者β-HCG,AFP均为阴性：用超声图像病灶为极低回声，血流信号呈分支状穿行：穿刺活检病理切片可见细密的细胞，呈多形性，核深染，大小不等。核分裂像常见，免疫组化CD20阳性，最可能的诊断是（　　）。

A.精原细胞瘤

B.畸胎瘤

C.卵黄囊瘤

D.淋巴瘤

64.关于下一步诊断及治疗不正确的是（　　）。

A.该患者须尽快行睾丸相根治性切除

B.该患者需要转入血液科针对淋巴癌进行进一步治疗

C.该患者治疗过程中应及时复查超声

D.该患者需要进行全身PET检查以除外其他位的病灶

材料二：垂体腺瘤是常见的肿瘤：大于10mm称为大腺瘤，小于10mm称为微腺瘤，MRI扫描是垂体腺瘤的首选检查方法。

65.关于垂体微腺瘤，下列正确的是（　　）。

A.肿瘤信号通常较均匀，不易发生出血、囊变

B.鞍上池，视交叉可受累，但蝶窦不会受累

C.通常伴有内分泌异常所致的临床表现

D.海绵窦受累在冠状面显示更清楚

66.关于垂体微腺瘤，下列正确的是（　　）。

A.微腺瘤在冠状面可表现为垂体左翼或右翼上缘隆起

B.微腺瘤通常为无功能腺瘤

C.微腺瘤容易合并出血，在 TI 加权像呈高信号

D.动态增强扫描对检出微腺瘤价值不大

材料三：患者，男性，45 岁，咳嗽一月，胸片检查发现：右下肺直径的 1cm 阴影，性质待定。

67.进一步检查应首先选择（　　）。

A.磁共振成像软组织分辨力高，应首先考虑磁共振平扫+图像后处理

B.高分辨 CT 平扫+重建后处理

C.高分辨 CT 平扫+增强扫描+重建后处理

D.为减少辐射损伤，用常规 CT 扫描，层厚 8-10mm 即可

68.图像后处理应选择（　　）。

A.仿真内镜

B.多平面重组（MPR）

C.肺结节定量分析

D.支气管树成像

材科四：患者，男性，62 岁，近半年出现手抖，运动退缓，肌肉僵硬等症状。

69.该患者可能患有的疾病是（　　）。

A.AD

B.PD

C.TIA

D.癫病

70.为进一步确诊可采取的核医学影像学检查是（　　）。

A.$^{11}$C-MET PET

B.$^{11}$C-PIB PET

C.$^{18}$F-FDG PET

D.$^{18}$F-DOPA PET

**三、多项选择题（请根据题目要求，在五个选项申选出两个成两个以上情当的答案，错选或多选均不得分，少选且选择正确的每个选项得 0.3 分。共 10 题，每题 1.5 分，共 15 分。）**

71.动脉夹层的超声表现包括（　　）。

A.可在横切面和纵切面显示真腔和假腔

B.真腔和假腔内多普勒频谱的流速一般不同

C.形态呈梭形或螺旋形

D.好发部位为升主动脉，主动脉弓，胸主动脉，并可向下延伸

E.真腔内径大于假腔

72.某患者因腹痛月余，近日出现黄疸前来就医，曾有胰腺炎病史。超声示肝内外胆管轻中度扩张，胰头区可见大小的 3.2X2.5cm 的边界欠清的低回声实性肿块，内可见斑点状强回声，后方回声增强，其后腺体组织表面不光滑，回声粗糙，下列有助于明确诊断的检查有（　　）。

A.X 线平片

B.ERCP

C.超声引导下穿制活检

D.MRI

E.DSA

73.肝硬化超声表现包括（　　）。

A.形态失常，肝表面不光滑

B.肝实质回声弥慢性增粗增强，分布不均匀

C.肝内正常纹理结构紊乱，肝静脉管径变窄

D.门静脉内径增宽

E.脾肿大

74.肌腱病的主要病理改变包括（　　）。

A.炎性改变

B.非炎性改变

C.退行性改变

D.感染性改整

E.嗜酸性粒细胞浸润改变

75.胃肠道穿孔的X线表现有（　　）。

A.膈下游离气体

B.肋腹线模糊

C.肠腔扩张积液

D.肺底炎症

E.肠麻痹

76.下列病变中可表现为环形强化的有（　　）。

A.血肿

B.脑脓肿

C.转移瘤

D.脑膜瘤

E.脑结核瘤

77.心脏MRI检查常用的扫描断面包括（　　）。

A.横轴位

B.短轴位

C.长轴位

D.两腔心

E.四腔心

78.关于肾上腺肿瘤的检查技术，下列说法正确的有（　　）。

A.MRI的T1加权像平扫及用脂肪抑制扫描有助于诊断髓质脂防瘤

B.正、反相位技术有助于腺瘤的诊断

C.动态增强扫描有助于获取嗜铬细胞瘤的血供信息

D.DWI 能准确鉴别良恶性肿瘤

E.MRI 的 T2 加权像能够准确地鉴别淋巴瘤与转移瘤

79.下列属于正电子核素的有（　　）。

A.$^{18}F$

B.$^{131}F$

C.$^{11}C$

D.$^{13}N$

E.$^{8}Ga$

80.下列属于单光子放射性药物的有（　　）。

A.$^{67}Ga$

B.$^{99m}TC$-DTPA

C.$^{11}C$-CFT

D.$^{99m}TC$-MIBI

E.$^{14}F$-FDG

**四、系列多项选择题（请根据题目要求，在五个选项申选出两个或两个以上适当的答案，错选成多选均不得分，少选且选择正确的每个选项得 0.4 分，共 10 题，每题 2 分，共 20 分。）**

材料五：一成年患者既往因结肠病变有手术史，现因阵发性腹痛、腹胀、呕吐、肠鸣音亢进而行临床检查，超声见肠管扩张，最宽径达 4.0cm 肠腔内充满液体，逆蠕动出现，肠间可见少量条状无回声。

81.关于该病的叙述正确的有（　　）。

A.机械性梗阻是由于神经神抑制成毒素刺激导致肠壁肌内运动紊乱

B.病变类型可以是动力性，机械性或血运性的

C.病变部位可分为高位和低位

D.该病可由肠壁外病变，肠壁本身病变或肠腔内病变引起

E.长时间的机械性梗阻也可导致肠管蠕动减弱

82.关于该疾病声像图的描述正确的有（　　）。

A.梗阻处肠黏膜皱襞可发生水肿

B.梗阻的肠内容物出现逆蠕动

C.肠蠕动可增强、减弱或消失

D.梗阻以上部位的肠管多无扩张

E.合并穿孔时可有腹腔积液

材料六：患者，女性：64 岁，无明显不适，超声体检发现;右乳内上象限探及一大小约 15*12mm 的低回声灶，边界欠清，边缘毛糙，呈蟹足状改变，内回声不均,可见散在的点状强回声社，CDFI 显示内部可见少量血流信号。

83.可排除的诊断有（　　）。

A.乳腺囊肿

B.乳原小叶增生

C.乳腺纤维腺瘤

D.乳腺瘤

E.乳腺炎

84.关于正常乳腺的超声表现，下列正确的有（　　）。

A.乳腺导管为管状低回声，树枝状分布，横切面与同质交叉呈蜂窝状

B.腺体呈厚薄不均的高回声

C.胸大肌位于腺体深层，为低回声

D.腺体随年龄增长逐渐增厚，脂肪组织相对减少

E.Cooper 韧带在声像图上表现为高回声带：可伴后方声影

材料七：患者：男性，46 岁，颅脑外伤后昏迷，急诊来院行 CT 平扫检查（如图）。

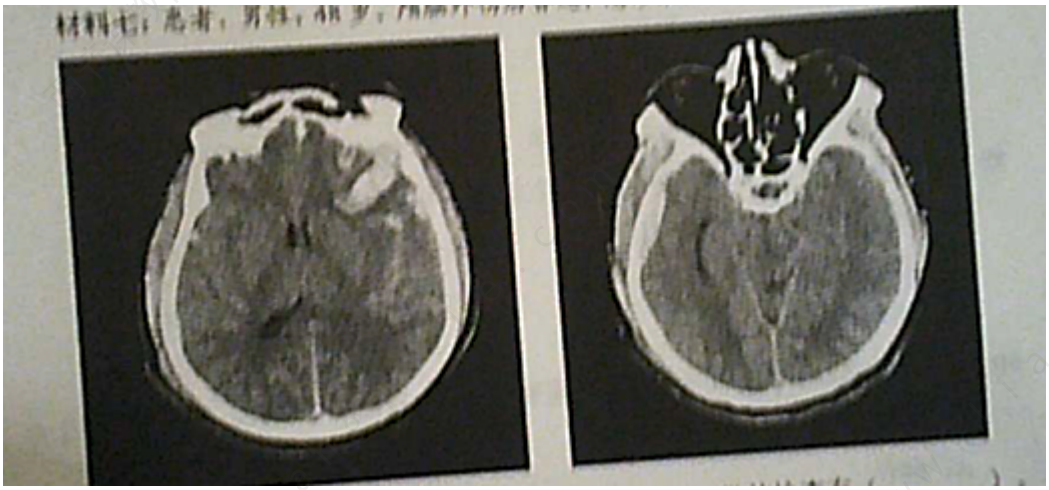

85.若要了解该患者颅内出血和弥漫性轴索损伤情况，应做的检查有（　　）。

A.CT 平扫

B.CT 增强扫描

C.SWI

D.MRA

E.DSA

86.该患者的 CT 检查如图所示，其诊断包括（　　）。

A.硬膜外血肿

B.硬膜下血肿

C.蛛网膜下腔出血

D.脑实质出血

E.弥漫性轴索损伤

材料八：肝脏海绵状血管瘤是常见的良性肿痛，影像变现具有一定特点。

87.关于肝脏海锦状血管瘤的 MRI 表现，下列正确的有（　　）。

A.MRI 的 T2 加权像呈均匀高信号

B.增强扫描初期可见边缘强化，延迟扫描可见对比剂向心性填充

C.肿瘤边界清楚

D.MRI 的 T1 加权像呈明显低信号

E.MRI 的 T2 加权像肿瘤内出现低信号，是由于含纤维成分或出血坏死所致

88.关于肝脏海绵状血管瘤的CT表现正确的有（　　）。

A.肿瘤大小不一，均为单发

B.肿瘤多呈圆形或类圆形，较大者呈不规则形

C.CT平扫肿瘤呈低密度影，边界清楚

D.增强扫描初期周边强化，延迟扫描均匀强化

E.肿瘤内纤维间隔无强化

材料九：患婴，男性，3个月，黄疸，拟行99mTc-EHIDA肝胆动态显像。

89.对于该患儿，99mTc-EHIDA肝胆动态显像用来鉴别的疾病有（　　）。

A.先天性胆总管囊肿

B.胆囊炎

C.先天性胆道闭锁

D.肝血管瘤

E.新生儿肝炎

90.若24小时肠道内持续无放射性，需要通过介入试验进行确认，下列不能用于介入试验的有（　　）。

A.腺苷

B.苯巴比妥

C.巯甲丙脯酸

D.乙酰唑胺

E.吗啡