2021年军队文职人员考试《医学影像技术》真题

1、 单选题

下列最能引起声影（ ）

A： 胆囊

B： 含液性肿物

C： 钙化性肿物

D： 膀胱

E： 实质性肿物

2、 单选题

右心超声造影检查造影剂送入体内的途径是（ ）

A： 肌内注射

B： 皮下注射

C： 口服

D： 静脉注射

E： 胃肠灌注

3、 单选题

目前认为：诊断用超声在多少声功率时对人体无损害（ ）

A： 0.1W／cm以下

B： 0.1W／cm以上

C： 1.0W／cm以下

D： 1.0W／cm以上

E： 0.3W／cm以下

4、 单选题

3.5MHz的超声脉冲通过2cm的软组织后，产生衰减的分贝（dB）约为（ ）

A： 7dB

B： 3.5dB

C： 5.7dB

D： 4.75dB

E： 1.75dB

5、 单选题

超声系统可控制的最大能量与最小能量之比，属于（ ）

A： 动态范围
B： 抑制
C： 增益
D： 声压
E： 重复频率

6、 单选题

造影剂在超声作用下产生振动，下列描述振动的频率不正确（ ）

A： 振动的频率是线性的
B： 振动的频率是非线性的
C： 振动的频率与超声波的频率有关
D： 振动的频率与超声波的波长有关
E： 振动的频率与超声波的频率保持谐振关系

7、 单选题

对焦点极限分辨率的叙述，错误（ ）

A： X线管焦点小，分辨率就大
B： MTF值小的焦点，成像性能好
C： 焦点的线量分布为多峰时，分辨率小
D： R值大的焦点成像性能比R值小的好
E： 管电压较低时，管电流增大，极限分辨率下降

8、 单选题

频谱多普勒超声检测血流的用途是（ ）

A： 精确测定血流宽度
B： 测定血管壁厚度
C： 确定血流方向
D： 确定是什么脏器的动脉血管
E： 可直接测得血流量

9、 单选题

下列属于囊肿的声像图特征是（ ）

A： 边界回声不清
B： 形态不定
C： 内部无回声
D： 后方回声衰减

E： 不会形成侧缘声影

10、 单选题

彩色多普勒血流检查时，适当缩小取样框的主要作用是（ ）

A： 避免血流信号溢出到血管外
B： 使高速血流不出现信号混迭现象
C： 提高彩色信号灵敏度，提高帧频
D： 可使血流速度随意增大
E： 可使血流速度减慢

11、 单选题

环阵探头与线阵探头相比，其优点是（ ）

A： 环阵探头不形成伪像
B： 环阵探头的声束穿透性强
C： 环阵探头在X，Y轴上均聚焦
D： 环阵探头声束衰减少
E： 环阵探头操作方便

12、 单选题

髋关节脱位时，股骨头多脱向（ ）

A： 前上方
B： 后上方
C： 后下方
D： 后方
E： 前下方

13、 单选题

超声回声的强度取决于（ ）

A： 声束的衰减程度，反射回声的量
B： 入射声束与界面的角度，声束的衰减程度
C： 入射声束与界面的角度，反射回声的量
D： 反射回声的量，声束衰减程度，入射声束与界面的角度
E： 声速的衰减程度

14、 单选题

25岁，患室间隔缺损，左向右分流，用彩色多普勒技术检查分流血流，对仪器的调节，下述正确（ ）

A： 低通滤波
B： 7MH以上电子相控阵探头
C： 5MH以上电子线阵探头

D： 高速档速度标尺（高脉冲重复频率）
E： 选用两色彩图

15、 单选题

心血管系统的构成，不包括（ ）
A： 心脏
B： 动脉
C： 静脉
D： 淋巴管
E： 毛细血管

16、 单选题

彩色多普勒血流显像的工作流程，不包括（ ）
A： 采用FFT技术处理血流信息
B： 经自相关技术计算血流的平均速度、方向和速度分散
C： 依血流方向及流速进行彩色编码
D： 彩色血流图与灰阶图像叠加，构成组织结构与血流的实时显像图
E： 完成图像的编辑及病历管理

17、 单选题

有关胸膜的叙述，错误（ ）
A： 胸膜是一薄层浆膜
B： 胸膜包括脏层胸膜和壁层胸膜
C： 脏层胸膜被覆于肺的表面
D： 脏层与壁层胸膜间构成胸膜腔
E： 左、右胸膜相互连通

18、 单选题

甲状旁腺分泌下列哪种激素，能调节机体内钙、磷的代谢，维持血钙平衡（ ）
A： 甲状腺素
B： 促甲状腺素
C： 肾上腺素
D： 去甲肾上腺素
E： 甲状旁腺素

19、 单选题

使用超声诊断仪下列错误（ ）
A： 冬天要保暖
B： 夏天要降温
C： 检查室要有遮光设备

D： 可在检查室内烧开水
E： 检查室要防尘

20、 单选题

下列能出现内部混响（彗星尾征）（ ）
A： 超声束垂直于胸壁和肺表面引起多次反射
B： 超声束垂直于腹壁引起内部混响
C： 超声束在器官组织的异物内来回反射
D： 超声束垂直射入骨膜和骨表面
E： 超声束平行关节软骨和骨表面时

21、 单选题

声速失真伪像是由于组织器官声速差别过大引起，超声表现为图像失真、测量误差，下列最显著（ ）
A： 肝、脾超声显示和测量
B： 巨大囊肿或脓肿超声显示和测量
C： 巨大脂肪瘤的超声显示和测量
D： 子宫内大的肌瘤超声显示和测量
E： 子宫大小的超声显示和测量

22、 单选题

下列不属于腔内超声探头（ ）
A： 阴道探头
B： 尿道探头
C： 食管探头
D： 胃镜探头
E： 普通电子扇扫探头

23、 单选题

增加超声脉冲重复频率可以（ ）
A： 改善图像分辨力
B： 增加最大显示深度
C： 减少最大显示深度
D： 增大反射及折射系数
E： 无实际意义

24、 单选题

超声探头内匹配层的最主要作用是（ ）
A： 间接保护压电振子
B： 减少对发射声波的干扰

C： 使探头与皮肤声阻抗相匹配，利于超声进入人体
D： 降低横向耦合力
E： 增加有效振子数目

---

25 、 单选题

不同的含液器官或病变，后方回声增强的强度不尽相同，下列后方回声增强相对不明显（ ）
A： 胆囊内胆汁
B： 囊肿液体
C： 胸腔积液
D： 血管内血液
E： 膀胱内尿液

---

26 、 单选题

反射回声频率的改变，取决于反射体的运动速度和方向，此称为（ ）
A： 入射角度
B： 多普勒效应
C： 传播速度
D： 自然反射
E： 混响伪像

---

27 、 单选题

超声以1540cm/s设置速度标尺，下列关于测量的叙述正确（ ）
A： 肝、胰、脾、肾的测量误差小
B： 脂肪组织的测量值小于真实值
C： 胎儿股骨长径的测量值大于真实值
D： 晶状体的测量无偏差
E： 声束垂直时测量误差偏大

---

28 、 单选题

声波在介质中的传播有纵波、横波和表面波等多种方式，下列正确（ ）
A： 在固体中有纵波和横波2种方式
B： 在液体中以横波的方式传播为主
C： 在气体中以横波的方式传播为主
D： 在真空中有纵波和横波2种方式
E： 在生物组织中以纵波的方式传播为主

---

29 、 单选题

下列关于声场的特性描述，不正确（ ）
A： 声束由大的主瓣和许多小的旁瓣组成

B： 超声波频率越高，近场区越长
C： 主要依靠探头发射的声束主瓣成像
D： 声场可分近场、中场和远场
E： 声束的近场集中，远场分散

---

30 、 单选题

人体组织和体液中，引起声衰减最少（ ）
A： 血液
B： 胆汁
C： 脂肪组织
D： 肌肉组织
E： 肝脏

---

31 、 单选题

参与构成翼点（ ）
A： 额骨、颞骨、顶骨、蝶骨
B： 额骨、颞骨、顶骨、枕骨
C： 额骨、筛骨、颞骨、枕骨
D： 顶骨、颞骨、枕骨、蝶骨
E： 顶骨、筛骨、颞骨、蝶骨

---

32 、 单选题

脊髓血供主要来源于（ ）
A： 椎动脉
B： 颈内动脉
C： 颈外动脉
D： 胸主动脉
E： 大脑后动脉

---

33 、 单选题

与肱骨滑车相关节（ ）
A： 尺骨滑车切迹
B： 尺骨鹰嘴
C： 桡骨头
D： 尺骨头
E： 桡切迹

---

34 、 单选题

鼻尖两侧呈弧状隆突的部分称（ ）
A： 外鼻

B： 鼻腔
C： 鼻根
D： 鼻翼
E： 鼻背

---

35 、 单选题

使用滤线栅的注意事项，叙述错误（ ）
A： 不能将滤线栅反置
B： X线中心要对准滤线栅中线
C： 曝光时间要长于滤线栅的运动时间
D： 球管倾斜方向只能与铅条长轴平行
E： 焦点至滤线栅的距离要在允许范围内

---

36 、 单选题

脑回生理性压迹最明显的时期为（ ）
A： 新生儿
B： 20岁以后
C： 40岁以后
D： 2岁以后
E： 老年人

---

37 、 单选题

X线片上正常内听道的宽度约为（ ）
A： 2mm
B： 8mm
C： 10mm
D： 15mm
E： 5mm

---

38 、 单选题

结缔组织的组成不包括（ ）
A： 固有结缔组织
B： 血管
C： 软骨组织
D： 骨组织
E： 淋巴

---

39 、 单选题

眼眶内侧壁的组成结构为（ ）
A： 额骨眶板、蝶骨小翼

B： 上颌骨眶突、颧骨、腭骨
C： 上颌骨额突、泪骨和筛骨板
D： 额骨眶突、颧骨、蝶骨大翼
E： 上颌骨、颧骨

---

40 、 单选题

产生X线的主要部件是（ ）
A： 控制台
B： 摄影床
C： 控制电路
D： 高压发生器
E： X线管

---

41 、 单选题

目前医用X线管电压均在200kV以下，确99%以上的能量变为（ ）
A： 光能
B： 声能
C： X线
D： 热能
E： 其他射线

---

42 、 单选题

透过观片灯光1%的x线照片的密度值是（ ）
A： 1.0
B： 0.01
C： 0.1
D： 2．0
E： 3.0

---

43 、 单选题

有关X线发生效率的叙述，错误（ ）
A： 与管电压有关
B： 与管电流有关
C： 与靶物质的原子序数成正比
D： 诊断用X线的发生效率为30%
E： 与特征X线的波长无关

---

44 、 单选题

中心线是指（ ）
A： X线束中心部分的一束X线

B： X线束中心部分的一条射线
C： X线束照射在胶片中心的那一条射线
D： X线束照射在胶片中心的那一束X线
E： 以上均不对

45、 单选题

X线胶片保存的注意事项，错误（ ）
A： 防高温，保持相对湿度
B： 远离放射源
C： 胶片要横放
D： 避免有害气体的影响
E： 有效期内使用

46、 单选题

关于X线减弱特点的叙述，错误（ ）
A： 强度与距离平方成反比
B： X线通过物质后，质和量都发生改变
C： X线通过物质，低能光子被吸收少
D： X线通过物质后射线平均能量提高
E： X线的能量影响衰减

47、 单选题

关于原子结构的描述中，错误（ ）
A： 最外层的电子数不能超过8个
B： 离原子核最近的一层最多容纳两个电子
C： 原子序数即原子核内的质子数
D： 质子数等于核外轨道电子数
E： 电子的质量等于原子核的质量

48、 单选题

下列组合中，错误（ ）
A： X线能量--keV
B： 半价层--mm
C： 管电压--kVp
D： 线衰减系数-cm
E： 质量衰减系数--g

49、 单选题

X线防护中，建立剂量限制体系是指
A： 屏蔽防护

B： 缩短照射时间
C： 增大照射距离
D： 个人剂量限值
E： 合理降低国民辐射检查频率

---

50 、 单选题

关于滤线栅的叙述，不正确（ ）
A： 滤线栅是直接吸收散射线的最有效设备
B： 滤线栅均有聚焦线
C： 栅比（R）:指铅条高度h与相邻两铅条间距D的比值
D： 栅密度（n）： 单位距离内铅条的数目称栅密度
E： 滤线栅的曝光倍数越大，所需曝光量就越多

---

51 、 单选题

继发孔房间隔缺损超声表现，下列错误（ ）
A： 二维超声显示房间隔回声中断
B： 二维超声显示右心扩大
C： 彩色多普勒可见左向右分流
D： M型超声可见室间隔矛盾运动
E： 二维超声显示左心扩大

---

52 、 单选题

关于非典型胆囊结石，需除外（ ）
A： 胆囊颈部结石
B： 胆囊壁内结石
C： 胆囊内单个大结石
D： 胆囊泥沙样结石
E： 胆囊内充满结石

---

53 、 单选题

下列主动脉瓣狭窄的描述，错误（ ）
A： 室间隔呈矛盾运动
B： 常用主动脉根部短轴和左心室长轴切面检查
C： 左心室壁增厚
D： 主动脉瓣口开放面积减小
E： 升主动脉呈狭窄后扩张

---

54 、 单选题

解剖学胆总管分段下列不正确（ ）
A： 十二指肠上段

B： 十二指肠外侧段
C： 胰腺段
D： 十二指肠后段
E： 十二指肠壁内段

---

55 、 单选题

下列心内膜弹性纤维增生症描述，正确的为（ ）
A： 左心室壁运动正常
B： 心室顺应性正常
C： 以心外膜弥漫性增厚为主
D： 心室仅收缩功能受损
E： 心室收缩、舒张功能均受损

---

56 、 单选题

主动脉窦瘤破裂通常不可能出现（ ）
A： 主动脉向右心房或右心室分流
B： 主动脉瓣关闭不全
C： 主动脉向房间隔分流
D： 肺动脉瓣关闭不全
E： 心脏压塞

---

57 、 单选题

肝硬化肝内血流多普勒表现，错误（ ）
A： 肝内肝动脉扩张，彩色多普勒示血流信号增多，血流速度增快
B： 门静脉主干及左右支扩张，肝内门静脉可不扩张，门静脉血流颜色变暗或出现反向血流
C： 肝静脉扩张，频谱多普勒示门静脉血流为三相频谱
D： 门静脉血流颜色变暗，血栓充填的管腔旁见呈网格状的小静脉回声
E： 附脐静脉扩张，彩色多普勒见红色离肝血流信号

---

58 、 单选题

女性，28岁，停经27周，产前超声检查如图，最可能的诊断为



A： 胎儿畸形，脑积水
B： 胎儿畸形，脐膨出
C： 胎儿畸形，多囊肾
D： 胎儿畸形，无脑儿
E： 胎儿畸形，露脑畸形

---

59 、 单选题

原发性肝癌的声像表现，不正确（ ）
A： 无回声型的肿瘤内见多个大小不等的圆球状小囊，呈葡萄状或蜂窝状
B： 肝内见巨大实质性团块，呈类圆球形或分叶状
C： 肿块内部可呈多结节融合状
D： 肿块中心可见不规则液性区
E： 肿块周围可见小结节

---

60 、 单选题

关于胆管解剖描述，下列正确（ ）
A： 肝总管位于门静脉的前方，肝固有动脉的左侧，内径0.4～0.6cm
B： 肝总管在肝-十二指肠韧带外缘走行
C： 胆总管可分为十二指肠上段、十二指肠前段、十二指肠下段（胰腺段）、十二指肠壁内段
D： 胆总管胰腺段位于门静脉前方
E： 正常胆总管与门静脉内径相近，声像图呈双筒猎枪征

---

61 、 单选题

下图为胎儿心脏超声检查所见，最可能的诊断是

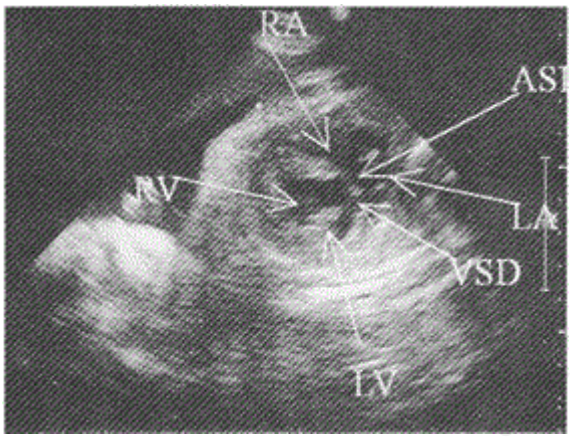

A： 法洛四联症
B： 右心发育不良综合征
C： 左心发育不良综合征
D： 完全型心内膜垫缺损
E： 继发孔房间隔缺损

---

62 、 单选题

胰腺与周围血管解剖位置关系，下列正确（ ）
A： 胰腺钩突部的前方为肠系膜上动脉，后方为腹主动脉
B： 胃十二指肠动脉走行于胰头的后下缘
C： 胰头为十二指肠包绕，后方为下腔静脉
D： 肠系膜上静脉与脾静脉在胰头后方汇合成门静脉
E： 脾静脉、肠系膜上动脉、腹主动脉、左肾静脉位于胰尾的后方

---

63 、 单选题

正常胎儿脊柱超声横切面显示为（ ）
A： U形
B： 圆形或椭圆形
C： V形
D： 三角形
E： 正方形

---

64 、 单选题

女性，37岁，上腹部经常疼痛数年，加重3天伴低热，超声检查如图所示，诊断为（ ）

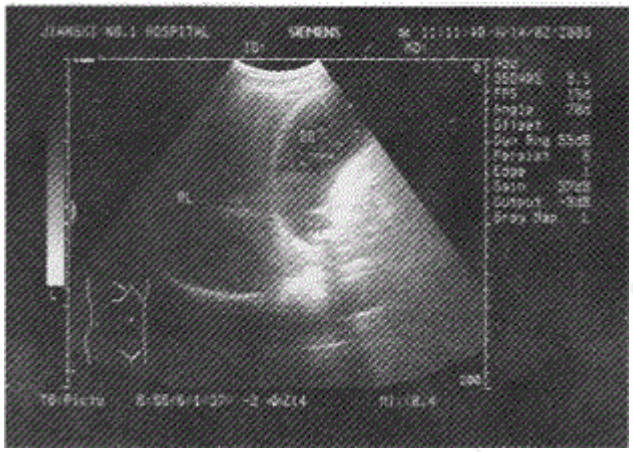

A： 胆囊结石并急性化脓性胆囊炎
B： 胆囊息肉样病变
C： 胆囊结石
D： 胆囊腺瘤
E： 胆囊癌

---

65 、 单选题

超声检测脑血管搏动指数增高可见于：①新生儿；②颅内压增高；③脑动脉硬化；④脑内动静脉瘘（ ）
A： ①②③
B： ①③
C： ①②④
D： ②③④
E： ①②③④

---

66 、 单选题

下列不属于先天性肾发育异常的为
A： 重复肾和异位肾
B： 一侧肾缺如（单肾）
C： 肾发育不良
D： 融合肾如马蹄形肾
E： 肾下垂

---

67 、 单选题

有关急性深静脉血栓超声表现的描述，不正确（ ）
A： 管腔内为无回声或低回声
B： 病变处管腔明显增宽
C： 探头加压管腔不变窄
D： 管腔内完全无血流或有狭窄血流束
E： 管腔变窄，内见团块状强回声

---

68 、 单选题

超声测量胎头双顶径的标准平面为

A： 胎颅小脑平面

B： 胎颅中脑平面

C： 胎颅丘脑平面

D： 胎颅侧脑室平面

E： 胎颅侧脑室以上平面

---

69 、 单选题

腮腺肿瘤较易侵犯面神经（ ）

A： 黏液表皮样瘤

B： 腺样囊性癌

C： 腮腺腺淋巴瘤

D： 腮腺混合瘤

E： 囊肿型淋巴管瘤

---

70 、 单选题

经腹多普勒超声早在第几周能显示胎心搏动

A： 4～5周

B： 6～7周

C： 8～9周

D： 9～11周

E： 12～14周

---

71 、 单选题

女性，34岁，间断性上腹疼痛不适2年余，结合超声图像所示，诊断为

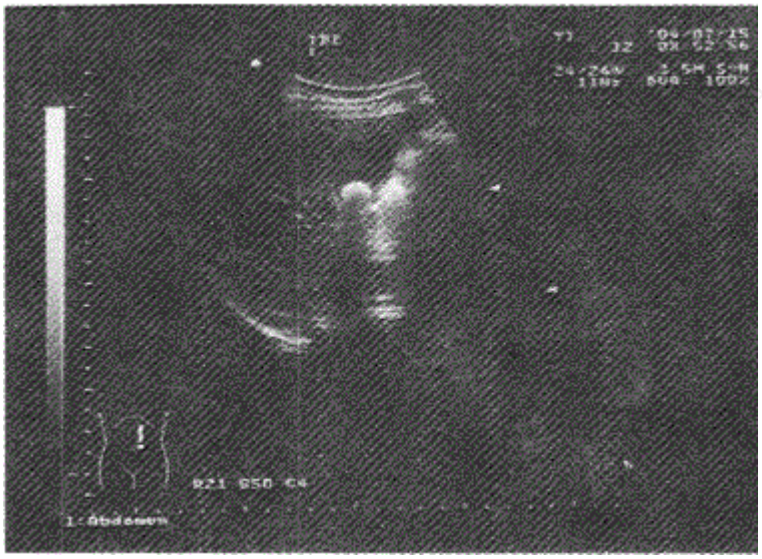

A： 胆囊息肉样病变

B： 胆囊胆汁淤积

C： 胆囊结石

D： 胆囊癌（隆起型）
E： 胆囊腺瘤

---

72 、 单选题

精原细胞瘤的超声表现，下列最可能（ ）
A： 睾丸增大、肿块呈椭圆形、轮廓不整、呈中强回声
B： 睾丸增大、肿块呈椭圆形、轮廓不整、呈不均匀中强回声
C： 睾丸增大、肿块呈圆形、轮廓整齐、内部呈无回声、后方回声增强
D： 睾丸增大、肿块呈椭圆形、轮廓不整齐、回声强弱不等并有囊性变
E： 睾丸增大、肿块呈椭圆形、轮廓整齐、呈中低回声

---

73 、 单选题

先天性肝外胆管囊状扩张特点，不正确（ ）
A： 发生癌变的概率增高
B： 胆总管部位出现椭圆形或纺锤形囊肿
C： 囊状扩张内可合并结石
D： 囊状扩张与肝管相通
E： 好发于胆总管的下部

---

74 、 单选题

主动脉右窦瘤破入右室流出道时，下列正确（ ）
A： 主动脉窦与左心之间检出双期连续性高速血流
B： 右心室流出道可检出双期连续性高速血流
C： 舒张期室水平出现五彩镶嵌高速血流
D： 肺动脉与右心之间出现双期连续性高速血流
E： 肺动脉与左心之间出现收缩期连续性高速血流

---

75 、 单选题

关于子宫的叙述，下列不正确（ ）
A： 子宫壁由浆膜层、肌层、内膜构成
B： 子宫动脉主干沿途发出弓状动脉
C： 子宫血供状态随月经周期而发生变化
D： 绝经后妇女子宫内膜厚度一般超过4mm
E： 子宫呈倒置的梨形，位于骨盆腔中央

---

76 、 单选题

下列摄影组合，错误（ ）
A： 尺骨鹰嘴外伤--肘关节轴位
B： 尺骨喙突外伤--常规前臂正侧位
C： 肱骨外科颈骨折--穿胸位

D： 类风湿关节炎--双手正位
E： 大骨节病--双手正位及踝关节正侧位

---

77 、 单选题

关于高千伏摄影的叙述，错误（ ）
A： 影像显示层次丰富
B： 形成的对比度较低
C： 高千伏摄影可增加影像信息量
D： 光电效应为主
E： 骨与肌肉的对比度指数下降

---

78 、 单选题

下列胸部正位片的描述，错误（ ）
A： 胸部正位片应取远距离吸气位
B： 胸部正位片可显示连续追踪的肺纹理
C： 主动脉弓投影于右上肺野
D： 后前位与前后位比心脏放大率较小
E： 胸锁关节后前位时与第4后肋相重

---

79 、 单选题

胸部CT扫描时，病人两手臂上举抱头的目（ ）
A： 便于注射对比剂
B： 可避免移动
C： 减少伪影
D： 使病人更舒适
E： 方便病人的呼吸

---

80 、 单选题

颅骨凹陷骨折宜采用的摄影位置为（ ）
A： 头颅侧位
B： 头颅后前正位
C： 颅底颌顶位
D： 汤氏位
E： 头颅切线位

---

81 、 单选题

关于对比剂的描述，错误（ ）
A： 对比剂化学稳定性好，检查后容易排出体外
B： 对比剂会产生副作用，严重时会死亡
C： 碘对比剂是阴性对比剂

D： 碘对比剂分离子型和非离子型
E： 非离子型对比剂造影效果好，副作用小

---

82 、 单选题

肱骨外科颈骨折，正确的摄影体位是（ ）
A： 肱骨上端正位
B： 肱骨近端侧位
C： 肱骨上端斜位
D： 肱骨下端侧位
E： 肱骨上端正、侧位

---

83 、 单选题

对于X线检查防护的理解，错误（ ）
A： 随机效应存在剂量阈值
B： X线检查较安全但有损伤
C： 随机和非随机效应都属辐射生物效应
D： 生物效应是引起X线对人体损伤的根本原因
E： 重点防止非随机效应，限制随机效应

---

84 、 单选题

急性胃肠道穿孔摄影的叙述，错误（ ）
A： 站立上腹部后前正位
B： 站立位胶片上缘齐乳头
C： 左侧卧位胶片头侧齐乳头
D： 不能站立者可摄取左侧卧位
E： 中心线水平经第10胸椎中点射入胶片

---

85 、 单选题

胸部CT扫描，病人屏气困难，最好的方法为
A： 给病人做手势指令
B： 嘱病人口式呼吸
C： 嘱病人腹式呼吸
D： 增大mA，缩短曝光时间
E： 捏紧病人鼻口

---

86 、 单选题

只需摄仰卧腹部正位的疾病是（ ）
A： 游走肾
B： 肠梗阻
C： 泌尿系结石

D： 急性胃肠道穿孔
E： 先天性肛门闭锁

87、 单选题

下列体表定位标记的描述，错误（ ）
A： 第6颈椎与环状软骨同一平面
B： 第10胸椎相当于剑突高度
C： 第7胸椎两肩胛骨下角连线中点
D： 第1腰椎相当于下肋缘平面
E： 尾骨相当于耻骨联合平面

88、 单选题

关于头颅侧位标准片所见，错误（ ）
A： 照片包括全部颅骨及下颌骨升支
B： 蝶鞍位于照片正中偏前
C： 蝶鞍各缘呈单线的半月状阴影，无双边影
D： 前颅凹底线呈双边显示
E： 听眶线与照片长轴垂直

89、 单选题

下述情况可不拍摄颅脑CT骨窗（ ）
A： 蝶鞍区病变
B： 脑萎缩
C： 颅脑外伤
D： 颅骨病变
E： 内听道病变

90、 单选题

脊椎摄影时的体表定位标记，错误（ ）
A： 剑突平第11胸椎平面
B： 剑突与肚脐连线中点相当于第3腰椎平面
C： 脐上2cm相当于第3腰椎平面
D： 两侧髂骨嵴连线中点平第4～5腰椎间隙
E： 髂前上棘连线中点相当于第2骶椎平面

91、 单选题

决定CT机连续工作时间长短的机器性能指标是（ ）
A： 磁盘容量
B： 电源容量
C： X线管热容量

D： X线管焦点大小
E： 扫描时间

92、 单选题

需要降低摄影条件的病理改变是
A： 肺不张
B： 胸腔积液
C： 胸廓成形术
D： 骨硬化
E： 骨囊肿

93、 单选题

鼻窦CT扫描参数选择，错误（ ）
A： 层厚5mm
B： 层距5mm
C： 采用小FOV
D： 观察窦壁骨质有无破坏改用薄扫
E： 薄扫时需降低条件

94、 单选题

X线管发出的X线束是（ ）
A： 平行线束
B： 锥形线束
C： 交叉线束
D： 垂直线束
E： 不规则线束

95、 单选题

有关滤线栅的叙述，错误（ ）
A： 单位距离内，铅条与其间距形成的线对数即栅密度
B： 栅条呈倾斜排列，半径相同，并聚焦于空间的为聚焦栅
C： 滤线栅铅条高度与充填物幅度的比值为栅比
D： 栅铅条纵轴排列的方位是相互平行的，称为线形栅
E： 栅比值越低消除散射线的作用越好

96、 单选题

关于瓦氏位摄影，以下错误（ ）
A： 瓦氏位是观察上颌窦的最佳体位
B： 又称Water位
C： 也可观察额窦和后组筛窦

D： 听眦线与暗盒呈73°角
E： 若怀疑有上颌窦积液，应站立位摄影

97、 单选题

关于乳腺摄影，错误（ ）
A： 被检者应脱去内衣和乳罩，充分暴露被检乳腺
B： 使用压迫器适当加压，恶性肿瘤较大时，不宜加压过度
C： 焦一片距为40～50cm
D： 摄影条件应根据各期生理、个体发育特点而定
E： 乳腺X线检查最有价值的体位是乳腺上下轴位

98、 单选题

颅底颌顶位不能显示的结构是
A： 内听道
B： 破裂孔
C： 卵圆孔
D： 棘孔
E： 视神经孔

99、 单选题

下列不属于对比剂重度过敏反应（ ）
A： 面色苍白
B： 血压下降
C： 呼吸困难
D： 昏迷
E： 皮肤荨麻疹

100、 单选题

颅脑CT检查前准备工作不包括（ ）
A： 必要时给予药物镇静
B： 做好屏气训练工作
C： 向患者交代检查须知
D： 要求受检者摘掉金属饰物
E： 要求受检者体位保持不动
